

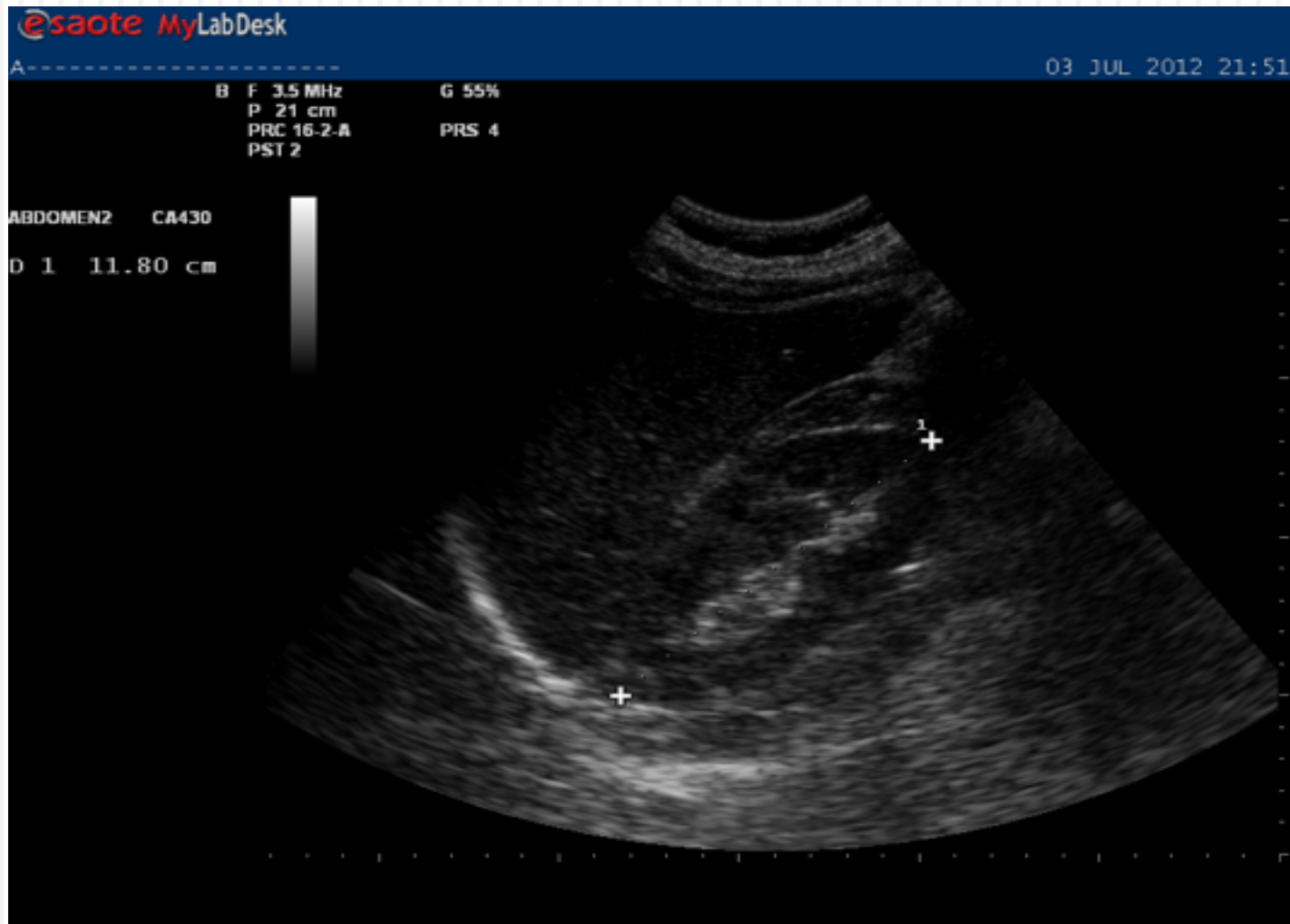
CÒLIC NEFRÍTIC



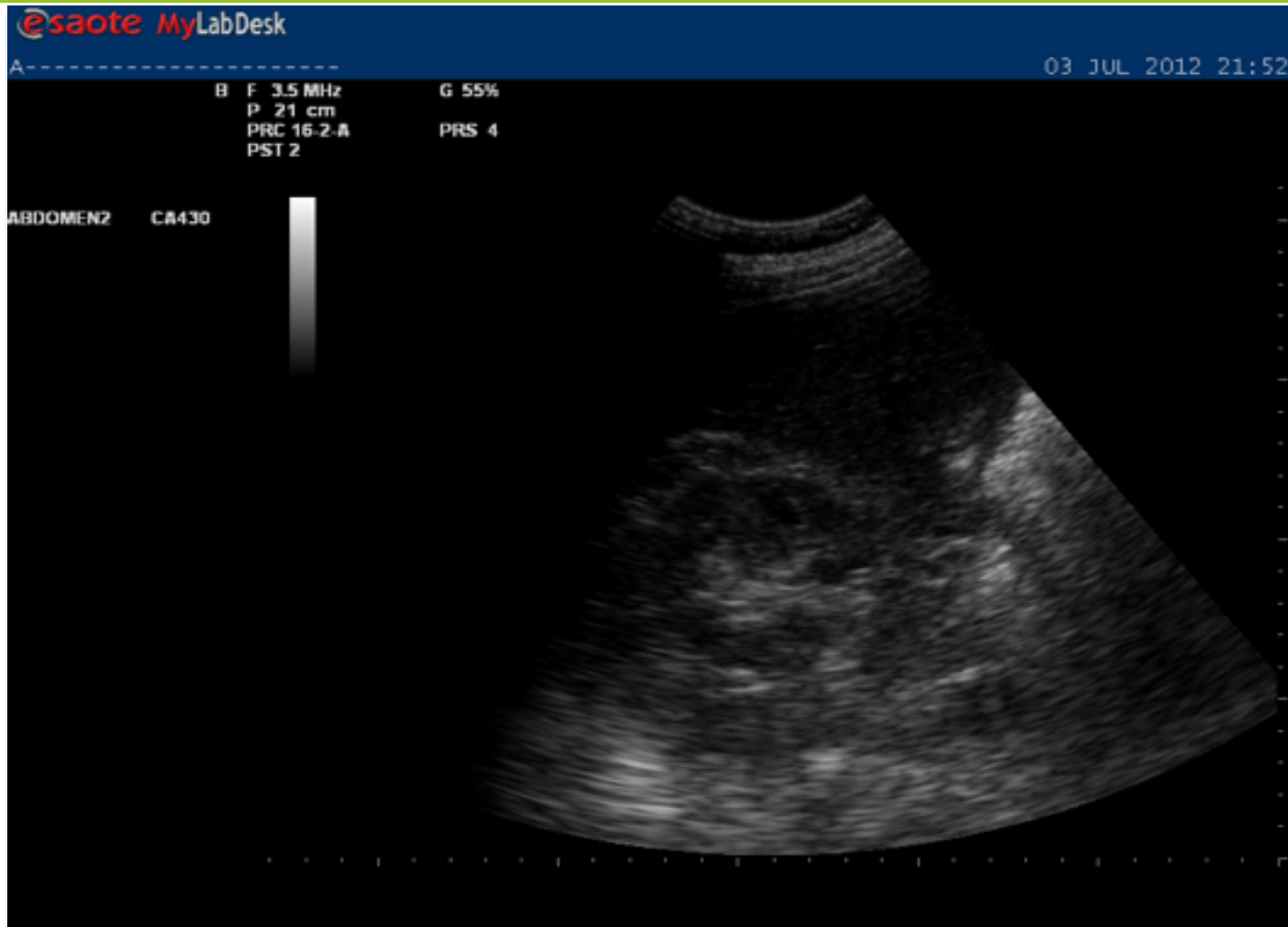
Ronyó dret

- Imatge longitudinal i transversal del R D.
- Ensenyar a mesurar el ronyó.
- Resseguir tot el ronyó en els dos talls.

Ronyó dret longitudinal



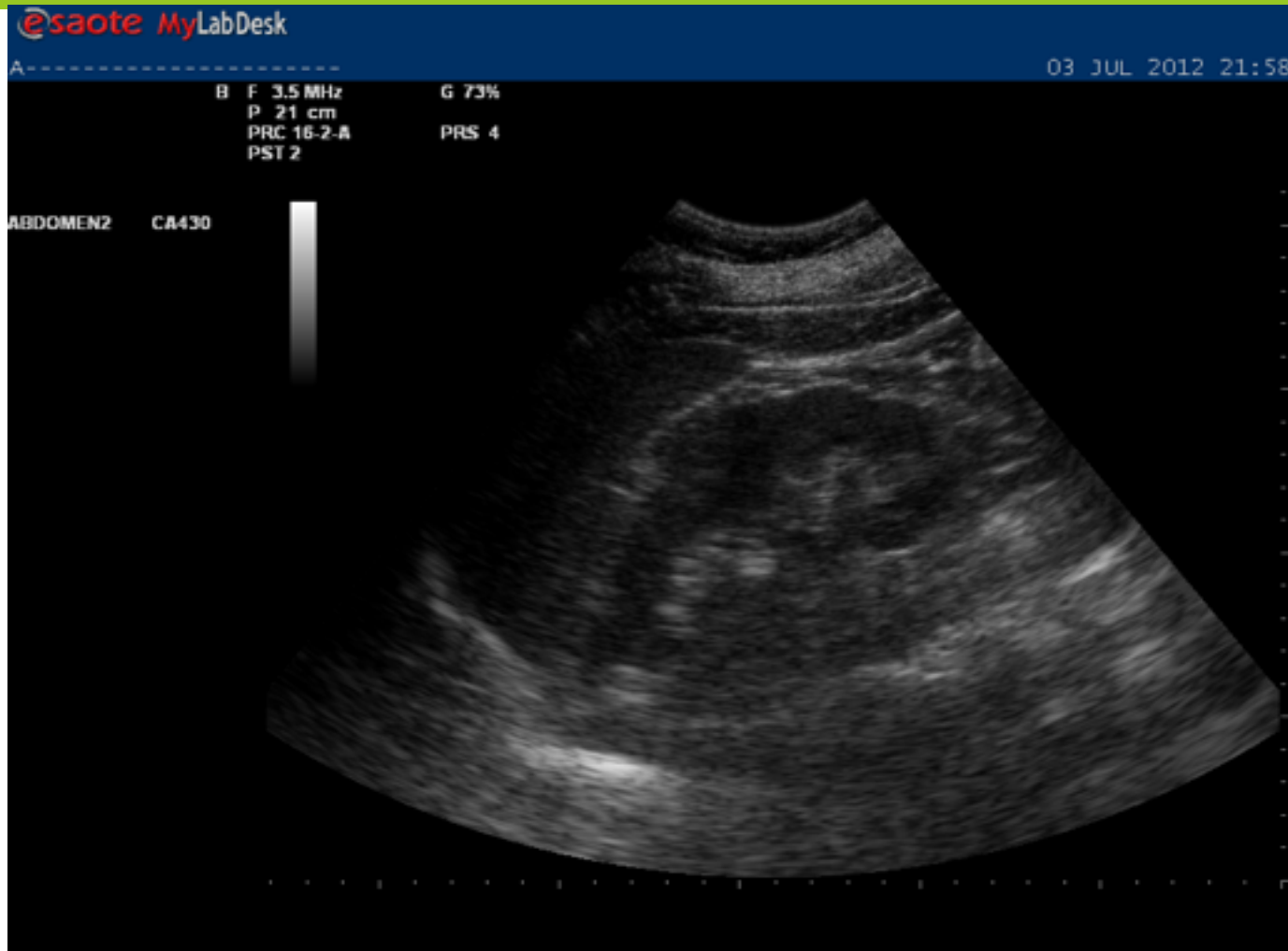
Ronyó dret transversal



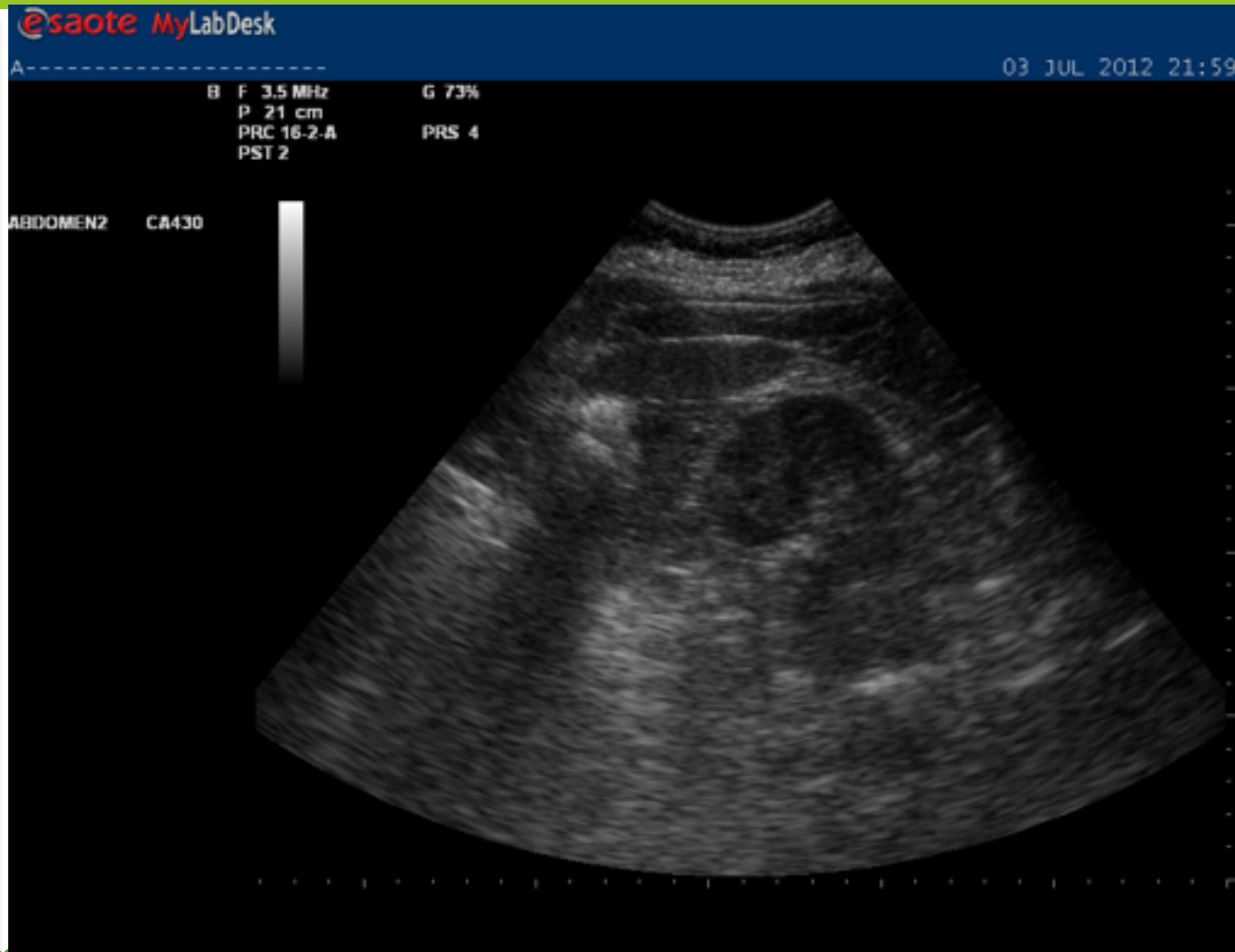
Ronyó esquerra

- Imatge longitudinal i transversal del RE.
- Mesurar el ronyó.
- Resseguir tot el ronyó en els dos talls.

Ronyó esquerra longitudinal



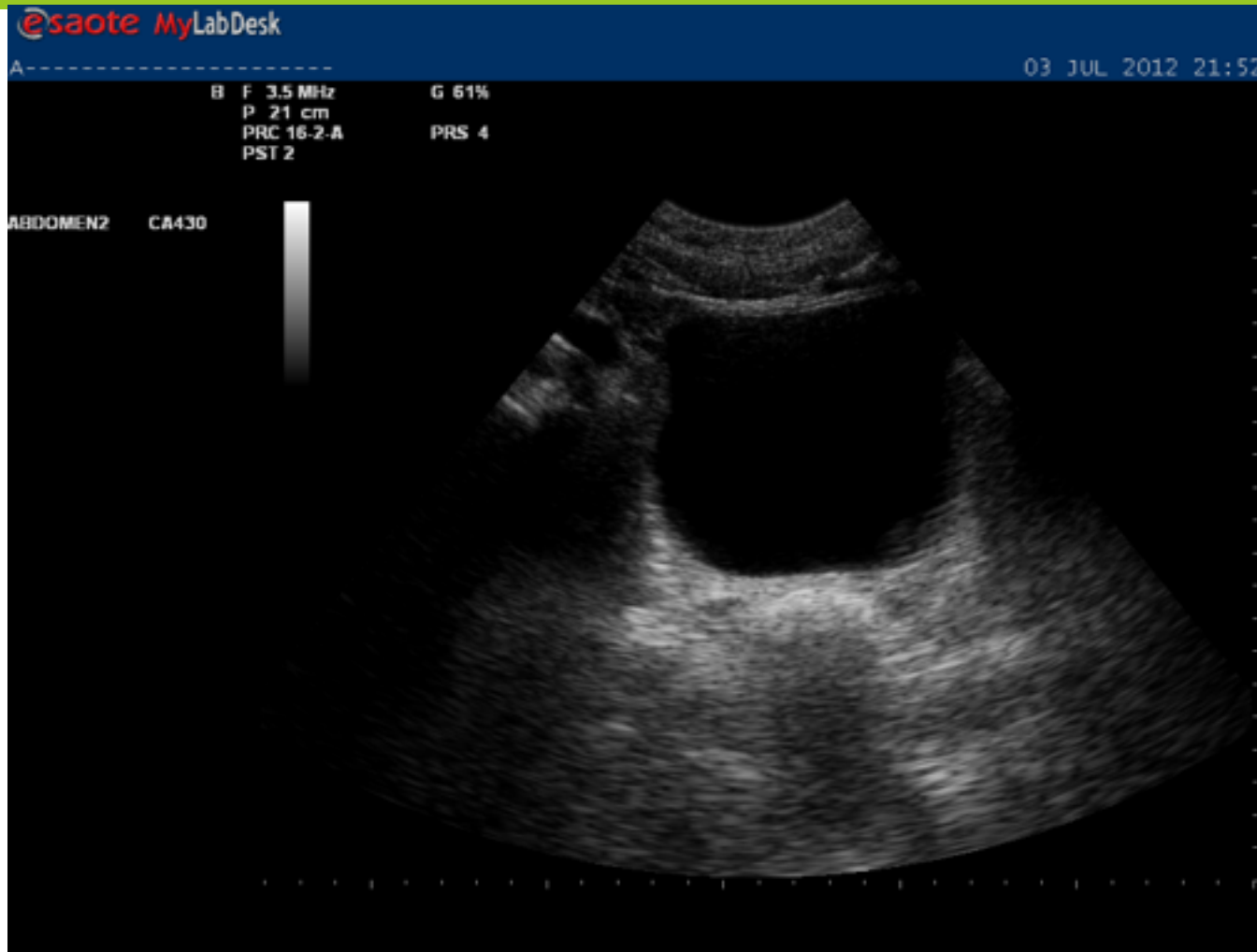
Ronyó esquerra transversal



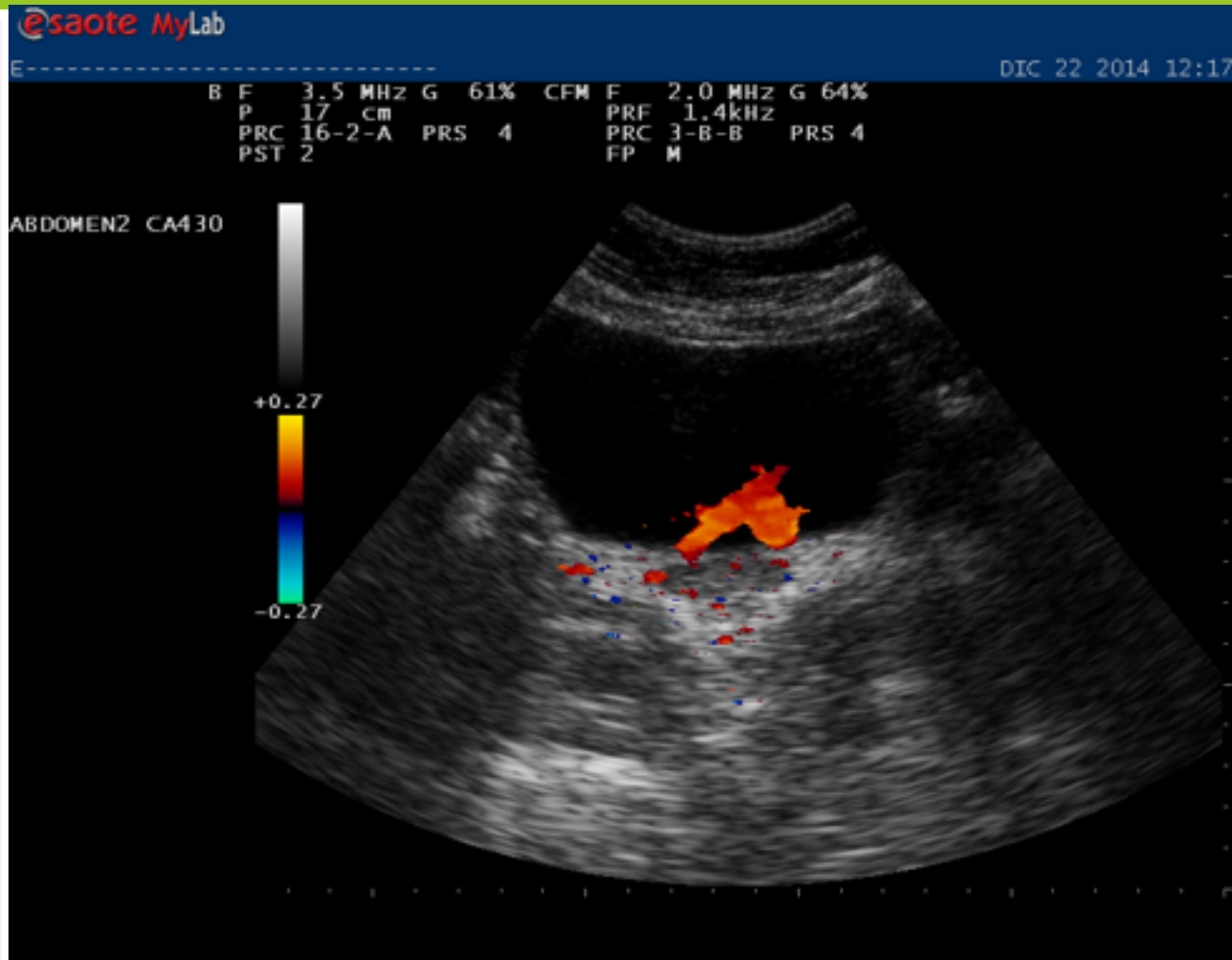
Bufeta de l'orina transversal

- Imatge transversal de la bufeta.
- Resseguir tota la bufeta de dalt a baix .
- Especial èmfasi a la desembocadura dels urèters.
- Mirar jets uretrals

Bufeta de l'orina transversal



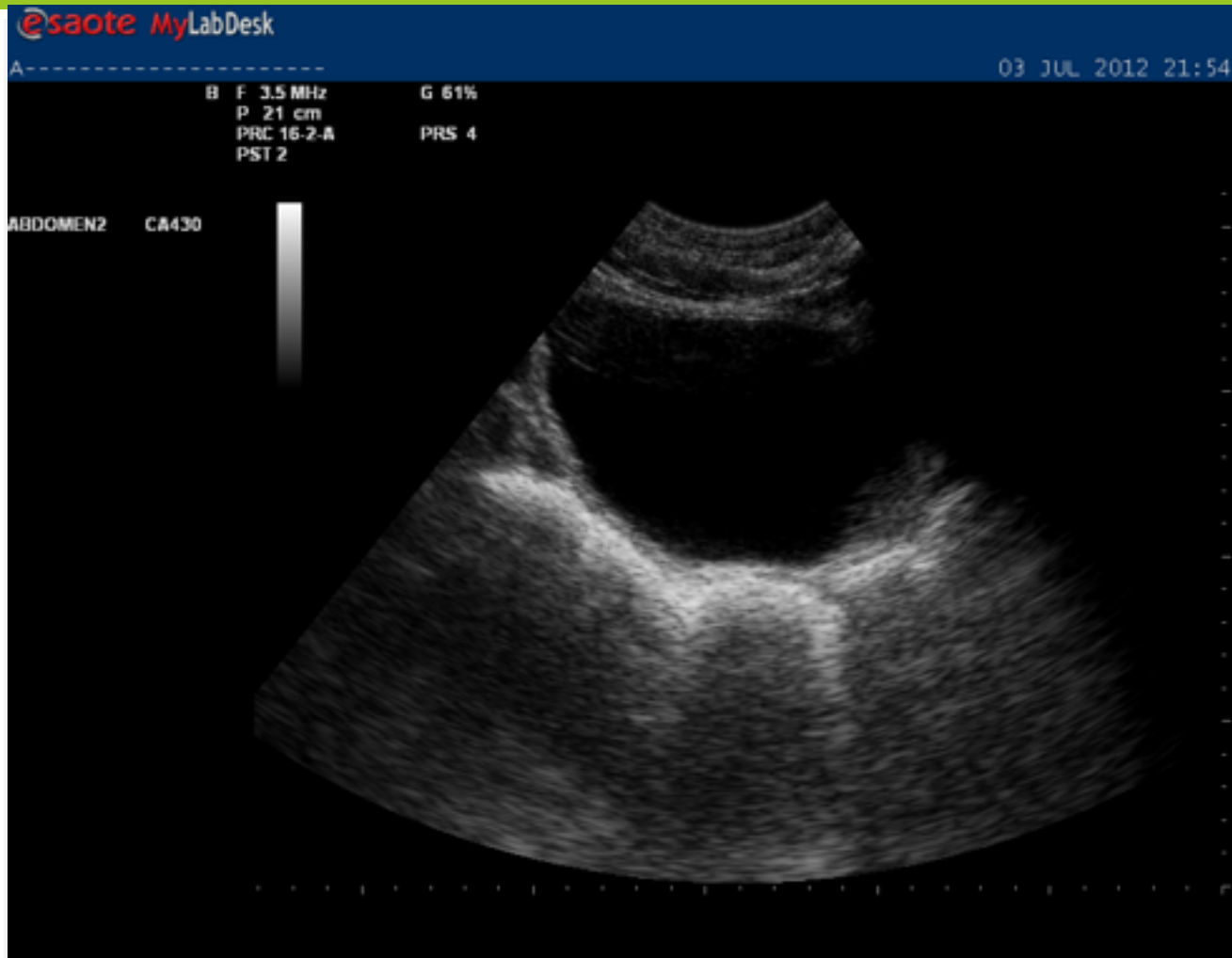
Jets uretrals



Bufeta de l'orina longitudinal

- Imatge longitudinal de la bufeta.
- Resseguir de dreta a esquerra
- Es pot aprofitar per ensenyar a calcular volum amb doble imatge.

Bufeta Longitudinal





CAMFiC

societat catalana de medicina
familiar i comunitària