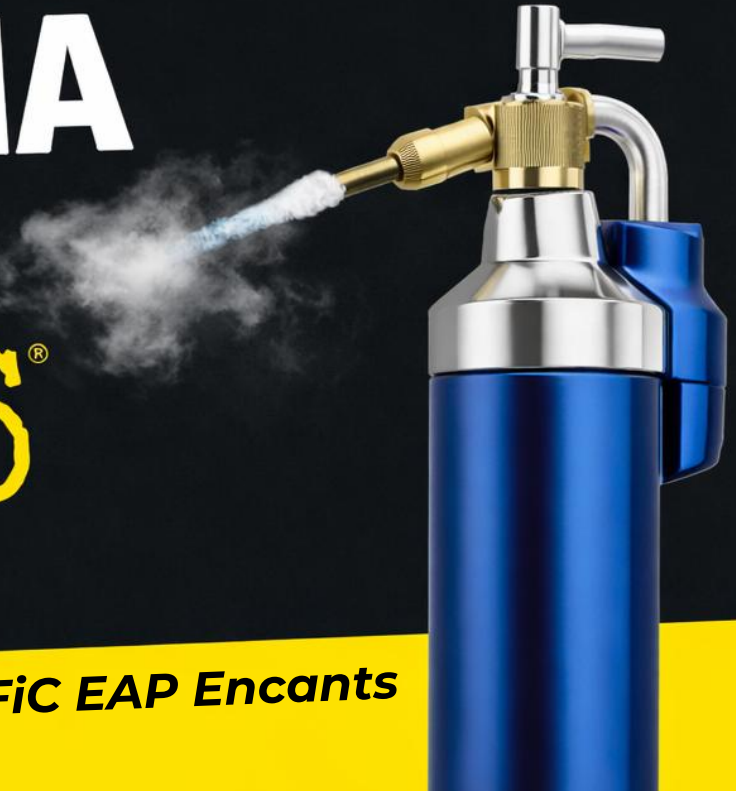

Aprén-ne rápidamente!

CRIOTERÀPIA

PER A

DUMMIES[®]



Joan Fernández López - R2 MFIC EAP Encants



- BASES DE LA CRIOTERÀPIA
- TÈNICA A PRIMÀRIA
- MÉS EN DETALL:
CONDILOMA
- MÉS EN DETALL:
QUERATOSI ACTÍNICA

BASES DE LA CRIOTERÀPIA (I)



Nitrogen líquid: causa necrosi del teixit. Temperatura d'ebullició als -192°C .

PRE-



+



+



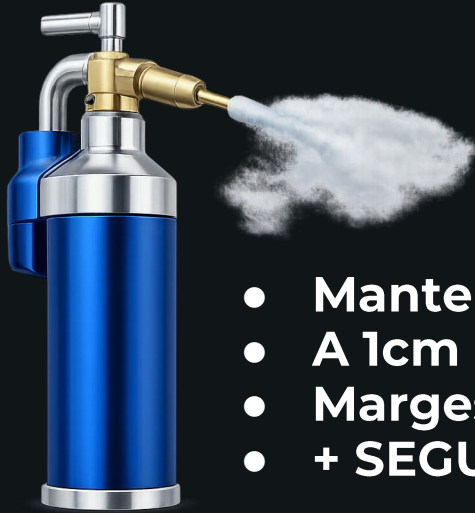**SEMPRE
DEMANAR
CONSENTIMEN
T**

**(PREFERIBLE
ESCRIT)**

BASES DE LA CRIOTERÀPIA (II)



DURANT



- **Mantenir-la RECTA**
- **A 1cm de la lesió**
- **Marges: 1-3mm**
- **+ SEQUIT → + PROFUND**



BASES DE LA CRIOTERÀPIA (III)



POST-

- Protegir del sol
- NO retallar flictenes
- Fred local si inflamació +++.
- Explicar signes d'alarma

CRIOTERÀPIA A ANTECIÓ PRIMÀRIA



MAI CREMAR UNA LESIÓ DE LA QUAL NO TENIM DIAGNÒSTIC DE CERTESA

CRIOTERÀPIA A ANTECIÓ PRIMÀRIA



MAI CREMAR UNA LESIÓ DE LA QUAL NO TENIM DIAGNÒSTIC DE CERTESA

	Temps congelació	Temps descongelació	Halo (mm)
Berruga vulgar	10 - 30 s	30 - 40 s	2mm
Condiloma acuminat	5 - 20 s	10 - 40 s	1mm
Mol·lusc contagiós	10 - 15 s	20 - 25 s	1-2mm
Queratosi actínica	10 - 15 s	20 - 25 s	2mm

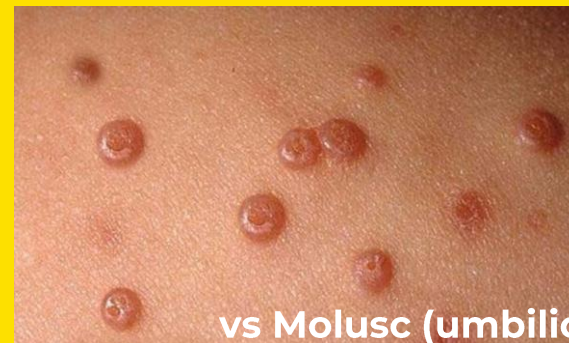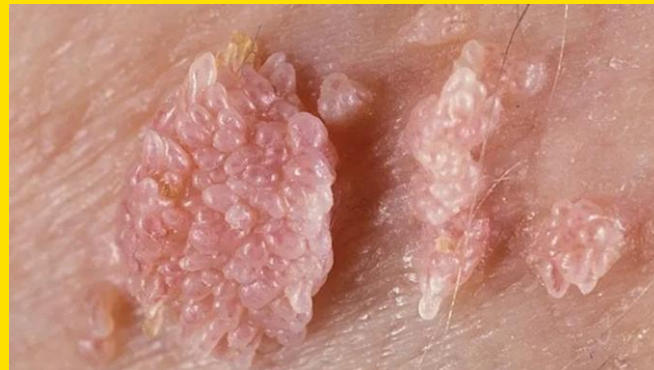Altres lesions estètiques (acrocordons, queratosi seborreica, angiomes...) **no** serien candidates a tractament amb crioteràpia finançat per la sanitat pública.

MÉS EN DETALL: CONDILOMES (I)



CONDILOMA: verruga vulgar en zona anogenital causada per VPH.

- Macroscòpicament: Papilomatosa, excrecent, rosada/blanquinosa. Moltes vegades **agrupades**, en zones amb lesions de pell (depilació...)
- Dermatoscòpia: Digitiforme amb vasos puntiformes (negres: trombosats) + hiperqueratosi.



vs Molusc (umbilicat)

MÉS EN DETALL: CONDILOMES (II)



NO hi ha superioritat crioteràpia vs tractaments tòpics.

- Si **1 lesió**: crioteràpia i revalorar a les 3-6 setmanes.
- Si **>1 lesió**: tractament tòpic + visita a consulta crio en 6 setmanes.

MESURES PER EVITAR CONTAGI:

- **VACUNA NONAVALENT!!** *encara que no finançada.*
- Preservatiu
- Evitar depilació
- STOP Tabac
- Higiene si ttx tòpic

MÉS EN DETALL: CONDILOMES (III)



NO hi ha superioritat crioteràpia vs tractaments tòpics.

- Si **1 lesió**: crioteràpia i revalorar a les 3-6 setmanes.
- Si **>1 lesió**: tractament tòpic + visita a consulta crio en **6 setmanes**.

TRACTAMENTS TÒPICS

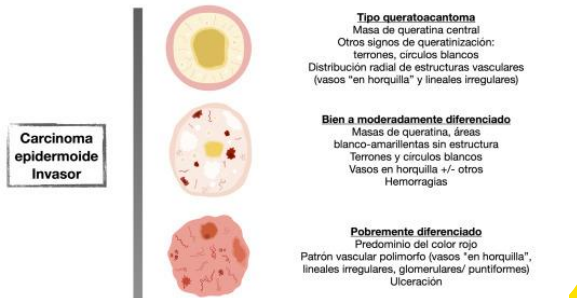
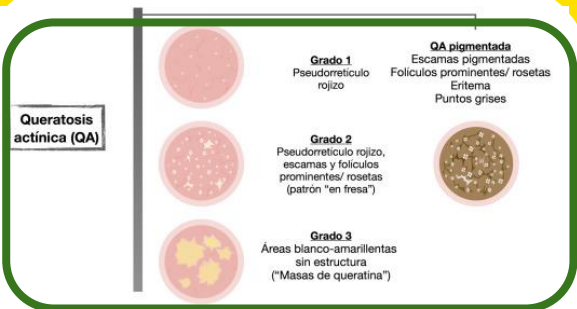
Síntomes irritatius!

- **Veregen ® (sinecatècines té verd)** 3 vegades al dia durant 10-16 setmanes
- **Imiquimod:**
 - 3-5 lesions: Zyclara ® 1/dia DLL-DV, 16 setmanes
 - >5 lesions: Aldara ® / Imunocare ® DLL+DC+DV, 16 setmanes
- **Podofilotoxina (Wartec ®)** 2 cops al dia DLL-DC (stop resta de la setmana) fins a 4 setmanes.
- Retinoides tòpics

Es poden fer tractaments tòpics progressius segons evolució +/- crioteràpia.



MÉS EN DETALL: QUERATOSI ACTÍNICA

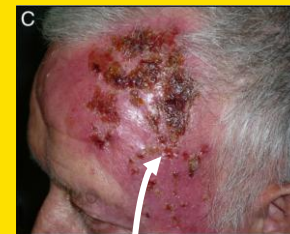

QUERATOSI ACTÍNICA (QA): rugosa al tacte, en zones fotoexposades. Dermatoscòpia sense signes d'alarma. Lesió **premaligna**.

2-3 cicles de congelació (10-15s) + descongelació (20-25s).

TRACTAMENT DE CAMP?

- Si múltiples QA
- **5-FU tòpic** c/ 24h 2-4 setmanes
- Imiquimod tòpic 2-3d/set durant 4-6 setmanes.



Avisar d'eritema!

BIBLIOGRAFIA



- Hugh JM. **Minor dermatologic procedures.** In: Dellavalle RP, Corona R, eds. UpToDate [Internet]. Waltham (MA): UpToDate; 2025 [actualizado 2025 Jun 11; citado 2026 feb 24]. Disponible en: <https://www.uptodate.com/contents/minor-dermatologic-procedures>
- Institut Català de la Salut. **Procediment de crioteràpia** [Internet]. Versió 2. Barcelona: Institut Català de la Salut; 2025 gen. Disponible a: <https://ics.gencat.cat/web/content/Enllac/Assistencia/cures-infermeres/crioterapia/Procediment-crioterapia.pdf>.
- Fouz Ulloa A, Coladas Uría MC. **Crioterapia.** In: Fisterra: Ayuda en consulta. Técnicas de atención primaria [Internet]. Fisterra; 13 set 2011 [acceso 24 feb 2026]; disponible en: <https://www.fisterra.com/ayuda-en-consulta/tecnicas-atencion-primaria/crioterapia/>
- Bertolotti A, Dupin N, Bouscarat F, Milpied B, Derancourt C. **Cryotherapy to treat anogenital warts in nonimmunocompromised adults: systematic review and meta-analysis.** J Am Acad Dermatol. 2017;77(3):518-526. doi:10.1016/j.jaad.2017.04.012
- Álvarez-Salafranca M, Zaballos P. **Dermatoscopia del carcinoma epidermoide: de la queratosis actínica a las formas invasivas.** Actas Dermosifiliogr. 2024;115(9):883-895. doi:10.1016/j.ad.2024.03.023.
- Kandolf L, Peris K, Malvehy J, et al. **European consensus-based interdisciplinary guideline for diagnosis, treatment and prevention of actinic keratoses, epithelial UV-induced dysplasia and field cancerization** on behalf of European Association of Dermato-Oncology, European Dermatology Forum, European Academy of Dermatology and Venereology and Union of Medical Specialists (Union Européenne des Médecins Spécialistes). J Eur Acad Dermatol Venereol. 2024;38(6):1024-1047. doi:10.1111/jdv.19897.